
Klinische presentatie van sarcoidose

Sarcoidose is een grillige ziekte, die zich op allerlei manieren kan presenteren. Deze aandoening wordt wel vergeleken met een kameleon. Het kan overal in het lichaam voorkomen. Het klachtenpatroon is divers, maar moeheid is één van de belangrijkste problemen.

DOOR: DRS. SELENE KOCK, MD

Sarcoidose is voor het eerst beschreven door dermatologen. In 1899 heeft Caesar Boeck een artikel gepubliceerd waarin hij de term van benigne sarcoid van de huid introduceerde, gekarakteriseerd door epithelioiden cellen en giant cells. Hij was de eerste die de term sarcoid gebruikte waarvan de naam van de ziekte is afgeleid, namelijk sarcoidose. Dit omdat hij vond dat de laesie er als een sarcoma uitzag, echter ze waren benigne. In de 20e eeuw werd pas bekend dat sarcoidose een belangrijke multisysteemaandoening is met wereldwijde spreiding. Later beschreef Sven Löfgren belangrijke klinische eigenschappen bij het Caucasisch ras van sarcoidose namelijk erythema nodosum, bilaterale hilaire lymfadenopathie, koorts en acute polyarthritis. Sindsdien wordt deze combinatie van verschijnselen Löfgren syndroom genoemd.^{1,2} Inmiddels weten we dat alle organen bij het ziekteproces betrokken kunnen zijn. In 1999 verscheen een gezamenlijke verklaring door de ATS/ERS/WASOG 'Statement of Sarcoidosis' waarin sarcoidose wordt gedefinieerd als een multisysteemaandoening van onbekende oorzaak die volwassenen van jonge en middelbare leeftijd treft.³ Momenteel wordt hard gewerkt aan een update versie

van dit document. Inmiddels is duidelijk dat het een aandoening is waarbij aanleg een rol speelt, blootstelling aan bepaalde triggers en de omstandigheden. Het beloop en prognose van de ziekte hangt samen met de uitgebreidheid van de aandoening. Inmiddels is bekend dat bij patiënten die HLA-DRB1*03 positief zijn in 95% van de gevallen binnen 2 jaar een complete remissie op treedt, terwijl bij degenen die HLA-DRB1*03 negatief zijn maar bij 49% remissie optreedt. Deze kennis zal gebruikt gaan worden om mensen te onderscheiden die wel of niet behandeld dienen te worden.²

In Nederland wordt de incidentie geschat op 20 gevallen per 100.000 per jaar en de prevalentie op 50 per 100.000. Exacte epidemiologische cijfers zijn echter, bij gebrek aan een registratiesysteem, niet voorhanden.

Klinische presentatie

Sarcoidose kan zich op allerlei plaatsen in het lichaam manifesteren, maar treedt meestal op in het lymfatische systeem en de longen (90%). Het beloop van de ziekte is onvoorspelbaar. De aandoening treft vooral jonge volwassenen van 20-40 jaar. De acute variant gepaard gaand met erythema nodosum en/of bilaterale hilaire lymfadenopathie gaat meestal vanzelf over en heeft in het algemeen een gunstige prognose. Bij een meer geleidelijk



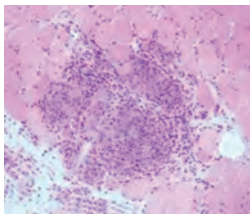
Selene M. Kock is geboren op Aruba.

In 1997 is zij naar Nederland gekomen om geneeskunde te gaan studeren aan Universiteit Maastricht. Sinds Januari 2005 is zij als arts-assistent in opleiding

tot longarts werkzaam op de afdeling Longziekten van het Maastricht Universitair Medisch Centrum (MUMC).

Al vroeg in haar opleiding is zij geïnteresseerd in en geïntrigeerd door interstitiële longaandoeningen. Zij hoopt begin 2011 terug te gaan naar haar geboorteland om daar zich verder te gaan ontplooien. e-mail: s.kock@mumc.nl.

ontstaan met multipale extrapulmonale laesies kan uiteindelijk leiden tot progressieve longfibrose en functionele stoornissen in andere organen. Mede afhankelijk van het genetisch profiel verloopt de aandoening gunstig of minder gunstig. De diagnose wordt gesteld als klinische en beeldvormende bevindingen worden ondersteund door niet-verkazende epithelioïde cel granulomen in een biopt van een aangetast stukje weefsel (zie figuur 1).



Figuur 1. Granuloom in een biopt van de m. quadriceps.

Het klinisch beeld van de ziekte hangt af van de etniciteit, duur van de ziekte, lokalisatie en uitgebreidheid van de ziekte, en activiteit van de granulomateuze processen.²

Niet specifieke symptomen

Patiënten kunnen zich in eerste instantie ook aanmelden met niet-specifieke klachten, zoals algehele malaise, gewichtsverlies, nachtzweeten en temperatuurverhoging. De meest gerapporteerde klacht is moeheid, die lang kan aanhouden zelfs nadat andere aanwijzingen en tekenen van

ziekteactiviteit genormaliseerd zijn. Moeheid kan behoorlijk beperkend zijn voor de patiënten. Recentelijk is aangetoond dat een deel van de tot nu toe onverklaarde pijnklachten, moeheid en autonome disfuncties zijn toe te schrijven aan een dunne vezelneuropathie. Deze aandoening kan als begeleidend verschijnsel bij sarcoïdose voorkomen.²

Specifiek orgaanbetrokkenheid

Zie "De diagnose van sarcoïdose" tabel 1, pagina 18.

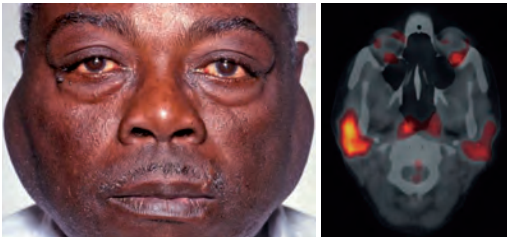Longen

In ongeveer 90% van de gevallen zijn de longen betrokken. Dit resulteert in klachten als kortademigheid, droge kriebelhoest en thoracale pijn. Hemoptoë komt bijna nooit voor. Andere, minder voorkomende, manifestaties zijn pleuravocht, chylothorax, pneumothorax, pleurale verbredingen en verkalking van lymfklieren en holtevormende afwijkingen.^{1,2}

Lymfklieren en andere klieren

Bij ongeveer één derde van de sarcoïdosepatiënten treden palpabel vergrote lymfklieren op. Meestal zijn deze cervicaal gelokaliseerd, maar ook axillair, epitrochleair en inguinaal kunnen ze vergroot zijn. Ze ulcereren niet. De milt kan ook bij het ziekteproces betrokken zijn, vergroot zijn en leiden tot symptomen van anemie, leukopenie en trombocytopenie.

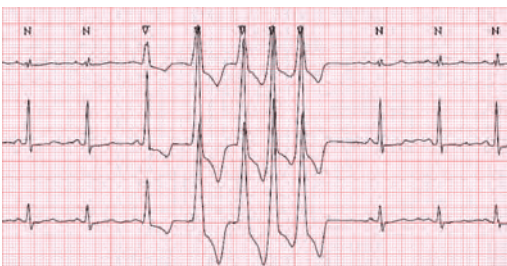
Het syndroom van Heerfordt bestaat uit een combinatie van koorts, vergrote parotis (zie figuur 2), Bell's parese en uveïtis anterior.^{1,2}



Figuur 2. Links forse zwelling van de speeksel-klieren beiderzijds, Rechts: PET-CT fusie beelden waarbij diffuus verhoogde FDG opname bilateraal in de parotiden gezien wordt (beelden van verschillen sarcoïdosepatiënten).

Cardiale en vasculaire betrokkenheid

Klinische manifeste cardiale betrokkenheid komt in ongeveer 5% voor. Echter bij autopsie blijkt dit percentage veel groter te zijn. De klachten variëren van geen problemen, tot thoracale pijn, ritme stoornissen en zelfs 'sudden death'. Een ECG kan normaal zijn, terwijl een 24 uur holter ventriculaire arythmie kan laten zien, geleidingsstoornis en ventriculaire ectopische slagen (zie ook figuur 3). Recent is aangetoond dat pulmonale hypertensie een

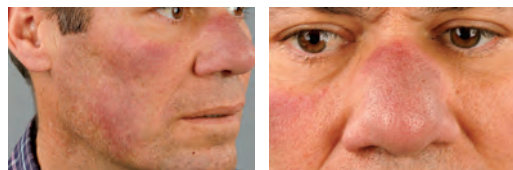

Figuur 3. Ritmestroom van een holter waarbij behoudens een normaal sinusritme ook een ventriculaire tachycardie van 4 slagen te zien is. Dit werd gevonden bij een 38 jarige vrouw met klachten van duizeligheid en werrakingen. Zij was bekend met cardiaal gelokaliseerde sarcoïdose. Patiënte werd om deze reden behandeld met een intracardiale defibrillator (ICD).

belangrijke factor kan zijn van moeheid en verminderde inspanningstolerantie bij sarcoïdosepatiënten. Pulmonale hypertensie treedt niet alleen op bij sarcoïdosepatiënten met stadium IV met al fibrotische kenmerken, maar ook bij alle lagere röntgenstadia. Door druk van buitenaf op pulmonale vaten kan er een vals positieve uitslag van een longembolie optreden op een longscan. Bovendien kan ten gevolge van het inflammatoire proces een verhoging van D-dimeren optreden wat ook tot een vermoeden van een longembolie zou kunnen leiden bij een verdachte klinische presentatie.^{1,2}

Huid

In ongeveer 25% van de gevallen komen huidafwijkingen voor, waaronder erythema nodosum en lupus pernio. De laesies karakteriseren zich als rood, opgeheven, zachte zwellingen en noduli op de voorste gedeelte van de onderbenen. Meestal gaat dit gepaard met pijnlijke zwellingen en roodheid van de enkels. Erythema nodosum gaat in remissie na 6-8 weken. Een recidief van erythema nodosum komt niet vaak voor. Lupus pernio duidt meestal op chronische sarcoïdose en bestaat uit geïndureerde plaques met verlies van pigment in de huid van de neus, wangen, lippen en oren (zie figuur 4).

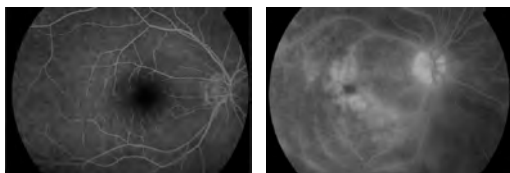


Figuur 4. Lupus pernio met duidelijk zichtbare afwijkingen in het gelaat.

Lupus pernio wordt geassocieerd met cysten in de botten en longfibrose. Het is hardnekkig en er treedt maar sporadisch spontane remissie op. Andere huidafwijkingen bij chronische sarcoïdose zijn plaques, maculopapulaire rash, subcutane noduli, litteken vorming, alopecia, hypo- en hyperpigmentatie gebieden.^{1,2}

Ogen

Betrokkenheid van de ogen komt tussen 11 en 83% van de sarcoïdosepatiënten voor. Dit varieert per ras. In Japan komt oogbetrokkenheid veel vaker voor. Alle delen van het oog kunnen aangedaan zijn: uveïtis is de meest voorkomende ooglaesie (zie figuur 5).



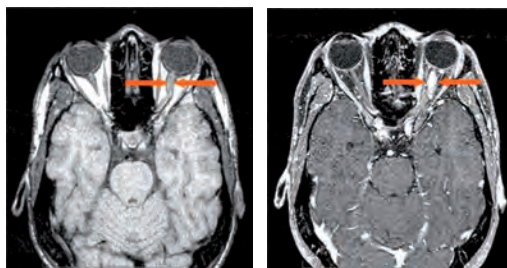
Figuur 5. Links normaal oog. Rechts oog met uveïtis. Complicaties van uveïtis, vocht in de gele vlek, ontsteking van de oogzenuw en bloedvaten.

Uveïtis kan de enige uitingsvorm van sarcoïdose zijn en de patiënt presenteert zich dan met o.a. wazig zien, fotofobie en andere klachten passend bij dit oogprobleem. In die gevallen kan het moeilijk zijn de diagnose sarcoïdose te stellen aangezien andere auto-immuun aandoeningen ook met uveïtis gepaard kunnen gaan. Een bronchoalveolaire lavage (BAL) kan dan behulpzaam zijn en tekenen van een subklinische alveolitis met een lymfocytose vertonen. Chronische uveïtis kan adhesie veroorzaken tussen de iris en lens waardoor patiënten een glaucoom, cataract en zelfs blindheid kunnen ontwikkelen. Andere oogandoeningen zijn conjunctiva follicels, vergrote traanklieren, keratoconjunctivitis sicca, dacryocystitis en retina vasculitis.^{1,2}

Neurosarcoïdose

Neurosarcoïdose komt in minder dan 10% van de patiënten met sarcoïdose. De voorkeursokalisatie is de basis van de hersenen. Daarnaast kunnen ook laesies in de hypothalamus en hypofyse voorkomen. Een diabetes insipidus kan hiervan het gevolg zijn. Ruimte innemende processen, perifere neuropathie en neuromusculaire aandoeningen kunnen later optreden bij chronische sarcoïdose.

De hersenzenuwen kunnen ook bij het ziekteproces betrokken zijn. Voorbeelden zijn een zogenaamde Bell's parese, en een neuritis optica (zie figuur 6).^{1,2}



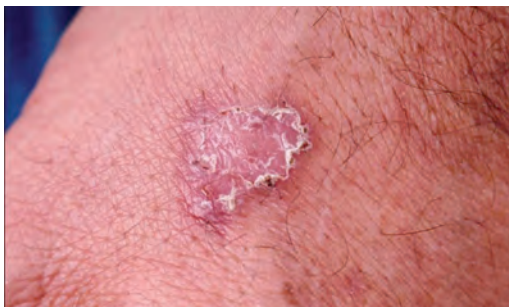Figuur 6. Links verdikking van de linker nervus opticus van een 28 jarige man zonder contrast, rechts abnormale aankleuring met contrast (pijltjes).

Zowel een CT-scan als MRI worden gebruikt om de afwijkingen vast te stellen. De voorkeur gaat uit naar het verkrijgen van histologie ter uitsluiting van andere diagnoses.

Dunne vezelneuropathie

Onlangs is door dr. Elske Hoitsma in haar proefschrift beschreven dat dunne vezel neuropathie regelmatig voorkomt bij sarcoïdose patiënten. Het is een aandoening waarbij selectief de dunne zenuwvezels (ongemyeliniseerde (C) en dun gemyeliniseerde (A δ)) zijn aangedaan. De aandoening wordt de laatste jaren steeds beter herkend. Voor de diagnostiek zijn speciale onderzoeken noodzakelijk, waardoor het zinvol is deze vorm van neuropathie te onderscheiden van andere neuropathieën. Dunne vezelneuropathie wordt gedefinieerd als een sensorische neuropathie en uit zich met (doorgaans pijnlijke) paresthesieën en vegetatieve klachten. Bij neurologisch onderzoek worden doorgaans geen afwijkingen gevonden, doordat onderzoek van spierkracht en reflexen gericht zijn op functies van de dikke zenuwvezels. De verschijnselen kunnen worden onderscheiden in positieve

en negatieve symptomen. Tot de positieve symptomen worden gerekend tintelingen, brandend gevoel, prikkelingen, en schietende of stekende pijn. Deze klachten zijn vaak 's nachts maximaal. Ook kan allodynie voorkomen of een intolerantie voor dekens op de benen.



Figuur 7. Brandwond op de hand van een patiënt met ernstige dunne vezelneuropathie die het verschil niet voelde tussen warm en koud water. Hij heeft overal in huis thermostaatkranen moeten laten plaatsen.

De negatieve symptomen, zoals een doofheid of een koud gevoel, zijn vaak distaal en 'lenght-dependent', hoewel deze ook diffuus of juist met een vlekkelig (patchy) verdelingspatroon op kunnen treden (zie ook figuur 7). Een subklinische dunne vezelneuropathie kan zich soms uiten door een restless legs syndroom. Tenslotte treden ook vaak autonome verschijnselen op, zoals een veranderd transpiratiepatroon, facial flushing, droge ogen of droge mond, erectiestoornissen, orthostatische hypotensie, en gastrointestinale verschijnselen. Bij ernstige vormen voelen patiënten het verschil niet meer tussen warm en koud en kunnen brandwonden ontstaan door bijvoorbeeld contact met warmwater.²

Bewegingsapparaat

Gewrichtsklachten komen in 25-39% van de patiënten met sarcoïdose voor. De knieën, enkels, ellebogen, pols en kleine gewrichten van de handen en voeten kunnen

betrokken zijn. De klachten kunnen acuut en passagère zijn of chronisch en persisterend. Chronische spierpijn kan de enige manifestatie zijn van de ziekte. Door de behandeling kan een corticosteroïd geïnduceerde myopathie ontstaan. Tengevolge van spierbetrokkenheid en/of myopathie ten gevolge van de behandeling kan ook een OSAS (obstructief slaap apnoesyndroom) optreden. Er is een hogere incidentie van een OSAS van zo'n 20% vergeleken met 3% in een normale populatie. Ook hier dient aan gedacht te worden als de moeheid niet over gaat.^{1,2}

Tractus digestivus

Betrokkenheid van de tractus digestivus komt niet zo vaak voor. De maag is het meeste aangedaan. Oesophagus, appendix en pancreas lokalisaties komen minder vaak voor. Sarcoïdose kan zich voordoen als ziekte van Crohn, tuberculose, een schimmel infectie en pancreas maligniteit.^{1,2}

Lever

Alhoewel men in 50-80% van de patiënten granulomen vind bij biopsie, veroorzaakt dit zelden klinische verschijnselen. Vaak zijn patiënten asymptomatisch. Lokalisatie in de lever veroorzaakt bijna nooit portale hypertensie, leverfalen en dus treedt er geen toename van de mortaliteit ten gevolge van sarcoïdose op. Verhoogde leverenzymen komen regelmatig voor. Patiënten met alleen lokalisatie in de lever en milde leverfunctiestoornissen hebben geen behandeling nodig. Indien behandeling noodzakelijk is, wordt eerst gekozen voor Ursocol. Als dat niet helpt wordt geadviseerd de sarcoïdose adequaat te behandelen.^{1,2}

Hematologische afwijkingen

Hematologische afwijkingen kunnen voorkomen maar zijn niet diagnostisch. Anemie komt bij 4-20% van de patiënten voor. Hemolytische anemie komt bijna niet

voor. Leukopenie kan tot 40% van de patiënten voorkomen, maar is niet ernstig. Ook is idiopathische trombocytopenie (ITP) beschreven bij sarcoidosepatiënten. Bij afwezigheid van splenomegalie, kan leukopenie wijzen op beenmerg invasie, echter de meest voorkomende verklaring hiervoor is de redistributie van T-cellen naar plaatsen waar de ziekte zich manifesteert.^{1,2}

Endocriene manifestatie

Hypercalciëmie komt voor tussen 2-10% van de patiënten met sarcoidose. Verhoogde calcium in de urine komt vaker voor. De afwijkingen treden op ten gevolge van 1,25(OH)₂-D₃ (calcitrol) door geactiveerde macrofagen en granulomen. Niet gediagnosticeerde hypercalciëmie en hypercalciurie kan nefro-calcinosis, nefrolithiasis en nierinsufficiëntie veroorzaken. SIADH kan voorkomen door betrokkenheid van de hypofyse en hypothalamus. Hypothyreoïdie, hyperthyreoïdie, hypothermie, adrenale onderdrukking en betrokkenheid van de voorste segment van de hypofyse komen sporadisch voor.^{1,2}

Nieren

Sporadisch kunnen granulomen een interstitiële nefritis veroorzaken door directe betrokkenheid van de nieren. Meestal worden de afwijkingen ten gevolge van hypercalciurie veroorzaakt.²

Geslachtsorganen

Net zoals in alle andere organen kan sarcoidose voorkomen in de uterus, eileiders etc. Maar ook in de testis en prostaat zijn afwijkingen beschreven. Het leidt zelden tot infertiliteit.

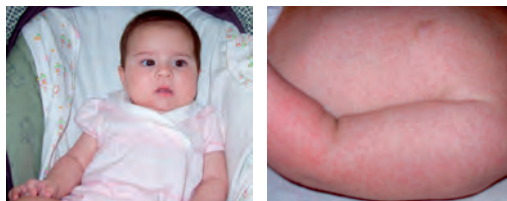
Sarcoidose verergerd niet tijdens zwangerschap. In de meeste gevallen verbeterd de klinische toestand tijdens de zwangerschap opvallend genoeg. Een verklaring hiervoor zou kunnen zijn dat sarcoidose een aandoening is die voornamelijk door lymfocyten van T-Helper-1 type

wordt veroorzaakt en er tijdens de zwangerschap sprake is van een TH-2 toestand. Echter na de bevalling het klinische beeld weer verslechteren als deze TH-2 toestand weer verdwijnt en de TH-1 cellen weer de overhand krijgen. De incidentie van spontane abortus en miskraam, congenitale afwijkingen bij het vrucht bij patiënten met sarcoidose is niet anders dan bij moeders zonder sarcoidose. Er is in principe geen contra-indicatie tegen borstvoeding, tenzij het medicatie gebruik dit rechtvaardigt.^{1,2}

Speciale gevallen

Kinderen

Sarcoidose dient bij kinderen te worden overwogen bij rash (zie figuur 8), lymfadenopathie, uveïtis en longafwijkingen. De organen die betrokken zijn bij volwassenen komen ook voor bij kinderen. De prognose bij kinderen is beter dan bij volwassenen.



Figuur 8. Zes maanden oud meisje met huiduitslag (soort rash) wat sarcoidose bleek te zijn.

Ouderen

Het hebben van sarcoidose leidt in principe niet tot een kortere levensverwachting. Bij ouderen dient men alert te zijn dat maligniteiten van de longen, mammae, maag, darmen, etc. ook granulomen kunnen ontwikkelen in de lymfklieren in het stroomgebied van de afvoerende lymfebanen. Deze vorm van 'sarcoidlike' reactie dient onderscheiden te worden van multisysteem sarcoidose.^{1,2}

Voor de praktijk

Sarcoïdose is een multisystemische aandoening met een complexe immunogenetische basis. Moeheid vormt één van de grootste problemen. Door de diversiteit aan verschijningsvormen en het potentiële chronische karakter is een systematische en multidisciplinaire benadering van groot belang voor het bepalen van de juiste behandeling en inschatten van de prognose. In het algemeen zal de ontwikkeling van de ziekte in het eerste jaar een belangrijke indicator zijn voor het natuurlijke beloop van de ziekte. Na ongeveer twee jaar zal bij de meeste patiënten duidelijk zijn of er sprake is van spontane remissie of een chronisch en/of progressieve beloop van de ziekte. Ondanks het gebrek aan een curatieve therapie is er de afgelopen jaren een belangrijke ontwikkeling gaande in de behandeling van complexe en therapie-resistente gevallen. Het zoeken naar alternatieven voor corticosteroïden vanwege de vele bijwerkingen is van groot belang.

Referenties

1. Lung biology in health and disease. Sarcoidosis. R.P. Baughman ed. New York Taylor and Francis. 2006, volume 210. ISBN: 978-0-8247-5926-1.
2. Clinics in Chest Medicine. Sarcoidosis. 2008; 29 (3). R.P Baughman and M. Drent Guest eds. Philadelphia. Elsevier Saunders. ISBN: 978-1-4160-6279-0.
3. Hunninghake GW, et al. American Thoracic Society/ European Respiratory Society/ World Association of Sarcoidosis and Other Granulomatous Disorders: statement on Sarcoidosis. Sarcoidosis Vasc Diffuse Lung Dis 1999; 16: 149-173.

Dit artikel is een bewerking van de presentatie 'Clinical presentation of sarcoidosis' gehouden tijdens het symposium 'Sarcoidosis: an update' op vrijdag 13 maart 2009 in het MECC te Maastricht, door Prof. Om P. Sharma, longarts in Los Angeles, USA en voormalig president van de WASOG (e-mail: osharma@usc.edu).